

Manejo protésico en paciente con carcinoma adenoide quístico

C.D.E.P.B. D.M. Robles Romero*
C.D. P.F. Vázquez de la Torre**

Keyword: adenoid cystic carcinoma, diagnosis palatal, quality of life, obturator

Descriptor: Carcinoma adenoide quístico, diagnóstico, obturador palatino, pronóstico, calidad de vida

*E. Prótesis bual. Docente de la unidad académica de Odontología, U.A.N.

** E. Medicina y patología bucal. Docente de la unidad académica de Odontología, U.A.N.

- Robles, R.D.M., Vázquez, T.P.F. Manejo protésico en paciente con carcinoma adenoide quístico. Oral Año 9. Núm. 29. Verano 2008. 468-471

Resumen

Los procesos tumorales que se localizan en maxilares con crecimientos excesivos pueden llegar a desfigurar el rostro del paciente, estos al ser eliminados mediante técnicas quirúrgicas agresivas ocasionan defectos óseos y de tejidos blandos, dando como consecuencia trastornos funcionales, estéticos, y psicológicos.¹⁴

El carcinoma adenoide quístico es la neoplasia maligna de glándulas salivales menores más frecuente (50-70%)^{5,8}, se caracteriza clínicamente por ser de crecimiento lento, la localización más frecuente es el paladar duro.^{3,5,8,9,10,11,13} El tratamiento de elección es la escisión quirúrgica con márgenes amplios.^{3,5,7,8,10,11,12,13.}

Introducción

La prótesis maxilofacial es el arte y la ciencia de restaurar la anatomía, función y estética por el uso de sustitutos artificiales.²⁰

Entre las localizaciones anatómicas que pueden ser afectadas por enfermedades cancerígenas desempeña un papel importante la cavidad bucal, la cual a pesar de no ser de las de mayor frecuencia, produce un alto grado de morbilidad y deformaciones que en ocasiones convierte al paciente afectado en un ser marginado y repudiado por la sociedad.²

Los principales objetivos de la rehabilitación con prótesis maxilofacial es llevar a cabo una rehabilitación completa en el paciente.

Las metas principales son devolverle las funciones de masticación, fonación, deglución y habla al paciente, así como el factor estético el cual nos ayudara en la autoestima del paciente con defectos bucales o faciales.¹⁴

Las perforaciones palatinas producen fundamentalmente dos tipos de trastornos:

- 1.- Salida de líquidos y alimentos por la nariz durante la ingesta.
- 2.- Escape de aire por la nariz durante la fonación, es lo que se conoce como rinolalia abierta o voz nasalizada.

Una vez producida la perforación palatina el objetivo de tratamiento es cerrarla, el cierre puede

abstract

The tumour processes that are located in the jawbones with excessive growths can disfigure the face of the patient, these upon being eliminated by means of aggressive surgical techniques cause defects on bones and soft tissues, giving a consequence functional, physical and psychological changes. The adenoid cystic carcinoma most frequent is the harmful neoplasia of minor salivary glands, and it's characterized clinically by being of slow growth; the most frequent location is the hard palate. The treatment of choice is the surgical excision with extensive margins.

realizarse por métodos quirúrgicos o por medio de una prótesis bucal o facial.¹⁹

Dentro de las lesiones tumorales o enfermedades cancerígenas el carcinoma adenoide quístico es una de estas lesiones que llegan a producir las afecciones ya mencionadas, siendo relevante la descripción del mismo.

El carcinoma adenoide quístico fue descrito por primera vez por Billroth en el año de 1859, que lo denominó cilindroma por su histopatología característica. Ha recibido diversos nombres como adenoepitelioma, adenocarcinoma cribiforme, adenoma basaloide, etc., hasta que Foote y Frazell lo denominaron en su clasificación de 1953 como carcinoma adenoide quístico.¹³

El carcinoma adenoide quístico es una de las malignidades salivales más comunes y más reconocidas⁸, representa 4% del total y entre 7 y 15% de los tumores malignos^{7,10}, aproximadamente 50% se desarrolla en las glándulas salivales menores, siendo el paladar el sitio más común.⁸

Esta lesión se presenta mayormente en la edad media adulta (53 años)¹⁰, es rara en personas menores de 20 años de edad. Tiene una distribución semejante de acuerdo al género⁸, sin embargo algunos estudios muestran una ligera tendencia a presentarse en mujeres.^{8,10}

Estas neoplasias pueden localizarse en las glándulas salivales mayores y en las menores, siendo el paladar la localización intraoral más frecuente^{1,3,12} sin embargo se puede encontrar en el tracto digestivo superior, glándulas lacrimales, seno, vulva, cervix y el conducto auditivo externo.^{1,4} Clínicamente se presentan como una masa de crecimiento lento⁸, excéntrica, firme a la palpación, generalmente ulcerada, que puede producir parestesias palatinas³. Con frecuencia hay invasión a hueso, al principio sin cambios radiográficos porque la infiltración ocurre a través de la cavidad medular del hueso.⁵

Histológicamente no muestra características de malignidad. Típicamente se describen tres patrones: cribiforme, tubular y sólido, siendo el primero el de mayor frecuencia.¹⁰

El tratamiento y pronóstico, es materia de controversia tanto en la extensión de la cirugía como en el uso rutinario de radioterapia⁴. Cualquiera que sea el sitio de la anomalía primaria se considera que la remoción quirúrgica es el tratamiento de elección para el carcinoma adenoide quístico.⁵ Cuando la lesión afecta el paladar puede extenderse al espacio pterigomaxilar a través del nervio palatino mayor. La maxilectomía parcial es su tratamiento de elección. No es frecuente la presencia de metástasis ganglionares en el momento del diagnóstico inicial, si se detectan está indicada la disección ganglionar. Suele aconsejarse la radioterapia postoperatoria, ya que el tumor es radiosensible y de este modo pueden eliminarse focos tumorales que hayan pasado inadvertidos^{3,5,7,8,12}. El pronóstico para pacientes con esta afección no debe considerarse en términos de las tasas de supervivencia a cinco años (70%) si no a 15 o 20 años (10%). Los factores que influyen de manera negativa sobre el pronóstico incluyen eliminación quirúrgica inadecuada, tumor mayor a 4 cm y más de un 30% de un patrón sólido en el tumor^{5,8}. Las metástasis son más comunes hacia pulmones y hueso, sin embargo las consecuencias más preocupantes son su persistencia y recurrencias locales³.

Reporte del caso

Paciente masculino de 52 años de edad, con antecedentes de lesión que ha ido creciendo consecutivamente en corto tiempo (cuatro meses de evolución), dicha lesión fue diagnosticada como *torus palatino* sin embargo el crecimiento rápido a sido motivo de alerta para el paciente.

A la examinación extraoral, se realiza inspección del paciente observando asimetría facial del lado

derecho, el cual afecta el hueso malar y globo ocular provocando elevación del mismo, sin afectar la visión, de igual manera se afecta ala de la nariz y tabique nasal medio.

En exploración de cuello no se identificaron lesiones de interés ni afecciones ganglionares.

A la examinación intraoral se identifica lesión de aspecto tumoral la cual involucra tercio posterior de paladar duro y parte de paladar blando de lado derecho, cruzando la línea media, que mide 5 x 4 x 2,5 cm, de consistencia dura, de coloración semejante a la mucosa adyacente, con ulceración en la parte media de la lesión. Sintomatológicamente el paciente refería ausencia de dolor, sin embargo reportaba disfagia y disnea.

Ante los datos clínicos obtenidos se indica una tomografía para delimitar los alcances de la lesión, posteriormente se remite al paciente a patología para realizar estudio histopatológico, el cual fue diagnosticado como carcinoma adenoide quístico. Con el diagnóstico realizado se recomienda al paciente someterse a intervención quirúrgica para remover la lesión de acuerdo a las indicaciones del cirujano maxilofacial.

Posterior a la recuperación post-quirúrgica abordamos el caso en la fase de rehabilitación con obturador palatino.

Proceso clínico y de laboratorio

Obturador quirúrgico

En el presente caso se realizó la toma de impresión de cavidad bucal con el tumor presente una vez obtenida la impresión se desinfecta y se obtiene el modelo en yeso, se determinó realizar la remoción de la lesión en el modelo para realizar el obturador quirúrgico, con un acetato transparente del calibre 80, obteniendo una reproducción fiel del maxilar del paciente, posteriormente se coloca acondicionador de tejidos y se lleva a boca esperando que vulcanice, finalmente queda colocado en boca para el proceso de cicatrización.

Una vez cicatrizada la zona se toma impresión del defecto con alginato tipo 1, se vacía en yeso tipo IV y se inicia el procedimiento para realizar el obturador definitivo con silicón termoplástico el cual permite una mayor durabilidad y no absorbe olores ni sabores.

Al obturador definitivo se le realizaron tres orificios para obtener retención y soporte de la prótesis; se toman relaciones cráneo-mandibulares y se realiza el montaje de dientes de acrílico; posteriormente se lleva a boca para comprobar una buena oclusión dental.

Una vez realizado esto se enmufla la dentadura y se realiza un procedimiento especial el cual tiene por objetivo que la prótesis tenga el menos peso posible.

En el procedimiento de acrilizado se utiliza acrílico

termocurable con la técnica convencional. Posteriormente se pule perfectamente la prótesis y se desinfecta para colocarla en boca.

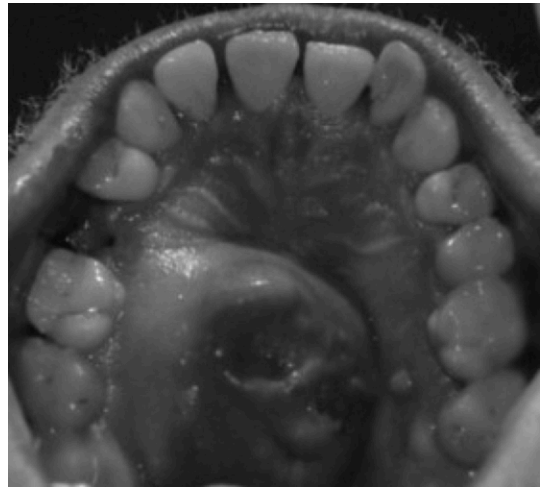
Finalmente se le instruye al paciente y familiares la manera de colocar y retirar la prótesis y obturador, así como los cuidados pertinentes que deberá tener con los mismos.

Conclusión

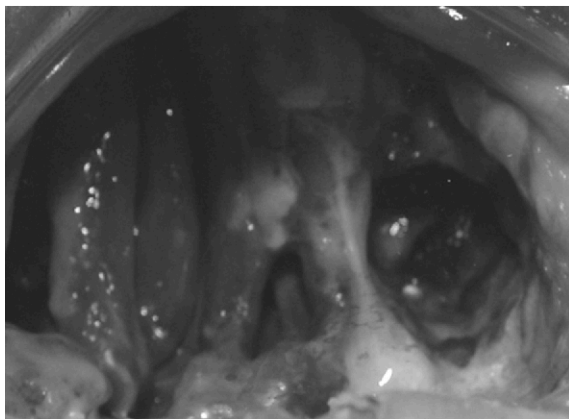
Los procesos patológicos ponen en riesgo la vida del paciente, los cuales generalmente reciben tratamientos quirúrgicos agresivos y discapacitantes para muchas actividades del paciente, por lo que el proceso de rehabilitación es de suma importancia para poder brindarle una mejor calidad de vida a nuestros pacientes, permitiendo restablecer las funciones elementales de la cavidad bucal, así como facilitarle la incorporación a la sociedad.




Norma facial anterior (postoperatorio)



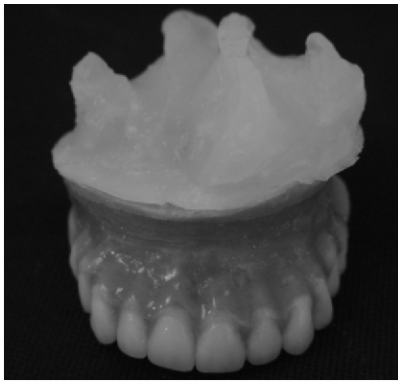Norma palatina (lesión tumoral)



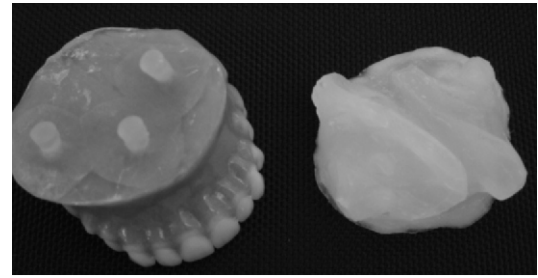
Norma palatina (fase de cicatrización postoperatorio)



Norma palatina (obturador palatino)



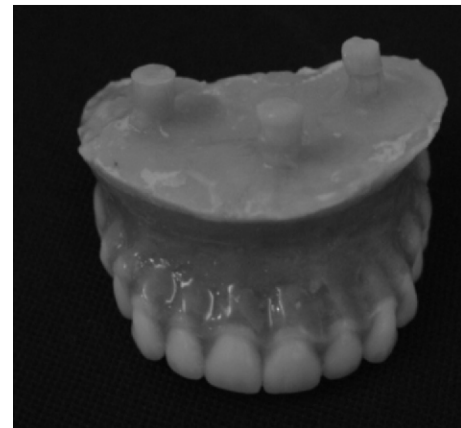Vista anterior de prótesis acrilada con retenedor palatino



Prótesis y obturador



Norma anterior de paciente con obturador y prótesis final en boca



Vista de frente de la prótesis

Bibliografía

- 1.- Ferbeyre Binelfa, L., González, P.C., Mirabal Fernández, A., Acuña Sánchez, G., Suárez Medina, M. Tumores de glándulas salivales: Experiencia en Cuba, en comparación con otros países. *Gamo* 2006; 5 (5): 154-160.
- 2.- González Peña, A., López Arredondo, M., Martínez Vila, L., Comportamiento clínico y epidemiológico del cáncer de cavidad oral. *Revista Cubana de Estomatología* 2006; [fecha de acceso 7 mayo de 2008] 1 (43) URL disponible en: World Wide Web: <http://scielo.sld.cu/scielo>.
- 3.- Philip Sapp, J., Eversole, R.L., Wysocki, P.G. *Patología oral y maxilofacial contemporánea*. Madrid: Harcourt; 1998. P. 349-351.
- 4.- Rubiano, J., Perez, M.V., Carcinoma adenoide quístico de las glándulas salivales. Experiencia en el Hospital Royal Mariden, Londres, Inglaterra. *Colombia médica* 1994;25:48-53.
- 5.- Regezi Joseph, A., Scubba, James j. *Patología bucal: Correlaciones clinicopatológicas*. México: McGraw-Hill Interamericana. 2000. p. 258-263.
- 6.- Larrain, D., Madrid, A., Capdeville, F., Ferrada, C., Tumores de glándulas salivales: Hallazgos histopatológicos en 168 pacientes. *Revista chilena de cirugía* 2005; 57 (5): 373-378.
- 7.- Bagan, J.V., Ceballos, A., Bermejo, A., Aguirre, J.M., Peñarrocha, M. *Medicina oral*. Barcelona: Masson, S.A. 1995. p. 327-328.
- 8.- Neville, B., Damm, D., Allen, C., Bouquot, J. *Oral & maxilofacial*

pathology (2nd. ed.). Philadelphia. Saunders. 2002. p. 426-428.

- 9.- Ledesma Montes, C., Garces Ortíz, M., Malignant salivary gland tumors. *Revista del instituto nacional de cancerología México* 2000; 46 (3): 167-170.
- 10.- Meneses García, A., Mosqueda Taylor, A., Ruiz Godoy, L. *Patología quirúrgica de cabeza y cuello: lesiones tumorales y pseudotumorales*. México. Trillas. 2006. p.212-213.
- 11.- Cuchillero Ojeda, R., Regaña Sánchez, M., Umberto, P. Carcinoma adenoide quístico de glándulas salivales. *Med. Iber. Lat Am.* 2006; 34 (3): 133-134.
- 12.- García, O., Pérez, R. Tumores de glándulas salivales. Su comportamiento en 10 años de trabajo (1993-2002). *Revista cubana de estomatología [en línea]*. 2003; [7 mayo de 2008] 40 (3): URL disponible en: World Wide Web: <http://scielo.sld.cu/scielo>.
- 13.- Ronda, J.M., Galvan, B., Moneris, Enrique., Ortega, E., Ballester, F., Massuti, B. Carcinoma adenoide quístico de parotida. A propósito de un caso. *ORL-DISPS*. 2001; 28(3):144-146.
- 14.- Roesch, R.L., Sierra, F.M., Estrada, E.E., Fernández, T.R. Importancia clínica de un obturador quirúrgico. *Reporte de un caso. Oral.* 2007;24:368-371.
- 15.- Donna, M. Hecker. Maxilofacial rehabilitation of a large facial defect resulting from an arteriovenous malformation utilizing a two-pices prosthesis. *J. Prosthet Dent.* 2003;89:109-113.
- 16.- Mc Andrew, K.S., Rothenberger, S., Minsley, G.E. Aninnovative investment method for the fabrication of a closed hollow obturator prosthesis. *J. Prosthet Dent.* 1998;80:129-32.
- 17.- Etienne, O.M.G., Taddei, M.I. Use of bar.clip attachments to enhance the retention of a maxillofacial prosthetic obturator: a clinical report. *J. oral Reab.* 2004;31:818-621.
- 18.- Bradford, B.A., Breault, L.G., Schneid, T., Englemeier, R.L. Silicone thermoplastic sheeting for treatment of facial scars: an improved technique. *J. of Prosthodontics.* 1999; 8(2):138-141.
- 19.- Desplast, E.M., Callis, E.M. *Prótesis parcial removible y sobre dentaduras*. Madrid: Elsevier, 2004. p 486.
- 20.- Fandiño, T.L., López, P.A. Elaboración de obturador quirúrgico (prótesis inmediata) en un paciente con hemimaxilectomía por carcinoma epidermoide. *Revista ADM.* 200; LVIII(6):220.228.