

# Implante dental con injerto óseo y rehabilitación con zirconia

C.D.E.P.B. David Martín Robles Romero\*

M.O. Alma Rosa Rojas García\*\*

M.C. Karla Belinda Navarrete Ayón\*\*\*

Universidad Autónoma de Nayarit

\*Subdirector académico de la unidad académica de Odontología, U.A.N.

Autor responsable.

\*\*Directora de posgrado e investigación, U.A.N.

\*\*\*Subdirectora académica de la unidad académica de Odontología, U.A.N.

Descriptor: Injerto óseo, implante dental, zirconia

Keyword: implant bony, dental implant, zirconium

## resumen

El implante dental es un sustituto artificial de la raíz de un diente perdido. Habitualmente tiene forma roscada y está fabricado con materiales biocompatibles que no producen reacción de rechazo y permiten la osteointegración.

La reconstrucción del periodonto destruido por la enfermedad periodontal inflamatoria es una de las principales metas del tratamiento periodontal.

La inserción con regeneración ósea es el resultado ideal del tratamiento, siempre que provee obliteración de la bolsa y reconstrucción del periodonto marginal. Sin embargo, las técnicas disponibles no son del todo confiables.

Las evidencias de la reconstrucción del periodonto marginal se obtienen con técnicas clínicas, radiográficas, quirúrgicas de reentrada o histológicas.

Uno de los últimos avances en cuanto a la prótesis sobre implantes consiste en la utilización del zirconio para realizar las estructuras completas en las rehabilitaciones fijas en cerámica sobre implantes.

El zirconio nos permite sustituir muy ventajosamente las aleaciones de metal que hasta hace poco tiempo eran el único sistema empleado en este tipo de rehabilitaciones hoy en día la utilización de éste material nos da grandes ventajas en resistencia.

## abstract

The dental implant is an artificial substitute of the root of a lost tooth. It is usually screwed in shape and manufactured with biocompatible materials which have no rejection reaction allow osteintegration.

The reconstruction of the destroyed periodontum because the inflammatory periodontal disease is one of the main goals in periodontal treatment.

The insertion with bony regeneration is the ideal outcome of the treatment, providing that obliteration of the pocket and rebuild of the marginal periodontum. However, the available techniques are not enough confident.

The evidence in rebuilding the marginal periodontum is obtained with clinical, X-Rays, surgical and histological reentry techniques.

One of the most important advances related to prosthesis on implants consist of the use of zirconium to fulfill the complete structures in fixed rehabilitation with ceramic on implants.

Zirconium allow us to substitute very well metal alloys that until recently they were the only system used in this kind of rehabilitations. Nowadays, the use of this material provide us great advantages in resistance.

## Introducción

El implante dental es un sustituto artificial de la raíz de un diente perdido. Habitualmente tiene forma roscada y está fabricado con materiales biocompatibles que no producen reacción de rechazo y permiten su unión al hueso (osteointegración).

Osteointegración es la unión mecánica firme, directa, estable y duradera producida entre el hueso y el cuerpo de un implante dental, que acontece sin interposición de tejido conectivo. Una recuperación plena de la función masticatoria y de la estética bucal.<sup>2</sup>

Para obtener una buena osteointegración el implante debe:

1. Ser estéril.
2. Estar hecho de un material altamente biocompatible (titanio).
3. Insertarse con una técnica quirúrgica atraumática que evite el sobrecalentamiento del hueso durante la preparación del sitio receptor.
4. Colocarse con estabilidad inicial.

5. No soportar carga funcional durante el periodo de cicatrización (4 a 6 meses).<sup>1</sup>

Componentes de un implante:

- Cuerpo.
- Tornillo de cobertura.
- Pilar de cicatrización.
- Pilar.
- Transfer y análogo.<sup>4</sup>

Tipos de implantes:

- *Implantes Subperióísticos* o *Yuxtaóseo*:

No son osteointegrados. Tienen forma de armazón de metal hecho de modelos de huesos maxilares del paciente, se colocan sobre la cresta ósea entre el periostio y el hueso alveolar. Consta también de unos pilares donde se ancla la prótesis.<sup>3</sup>

- *Implantes Transóseos*:

No son osteointegrados. Se trata fundamentalmente de implantes de grapa y por lo regular se usan en el sextante anterior mandibular.<sup>3</sup>

• **Implantes Endóseos:**

Estos implantes van introducidos en el hueso alveolar. Según su forma distinguiremos:

- Por fricción.
- Roscados.
- Láminas perforadas.<sup>3</sup>

Material del implantes:

• **Titanio.**

Es el más empleado para implantes (alta estabilidad química y biocompatibilidad). Soporta elevadas cargas oclusales producidas durante la masticación. Fabricados de titanio puro, o aleación con aluminio y/o vanadio. Este material, permite la osteointegración<sup>4</sup>.

• **Hidroxiapatita.**

Se emplea para cubrir la superficie de implantes de titanio. Existen implantes fabricados completamente con materiales cerámicos (óxido de aluminio monocristalino). Permiten una integración más rápida y fuerte que la producida con el titanio, dando lugar a la biointegración.<sup>4</sup>

Intervención quirúrgica:

En los implantes de tipo endóseo se pueden utilizar dos tipos de técnicas quirúrgicas:

1. De una etapa.
2. De dos etapas.

También existen otro tipo de tratamiento en el cual los implantes inmediatos son insertados en el mismo acto quirúrgico en el cual se extrae el diente a sustituir. Su porcentaje de éxito varía 92,7% y 98,0%. Su principal indicación es la sustitución de dientes con patologías sin posibilidad de tratamiento. Entre sus ventajas, están el disminuir la reabsorción ósea del alvéolo post-extracción, el acortar el tiempo de tratamiento rehabilitador y evitar una segunda cirugía de implantación.<sup>5</sup>

Las causas principales de la pérdida ósea son: pérdidas dentarias, caries, enfermedad periodontal, traumatismos dentarios, exodoncias, traumatismos faciales y tumores, además de otras causas como las enfermedades sistémicas.<sup>6</sup>

La periodoncia reconstructiva se subdivide en dos áreas relevantes: nueva inserción sin injerto y nueva inserción con injerto. Todas las técnicas recomendadas incluyen la eliminación cuidadosa y completa de los irritantes.

Nueva inserción sin injerto.

Se puede lograr la reconstrucción periodontal sin emplear injertos en defectos de tres paredes tratados con minuciosidad defectos intraóseos y abscesos periodontales. Es más probable que la nueva inserción se presente cuando el proceso destructivo es muy rápido<sup>1,4</sup>.

Métodos para eliminar el epitelio de unión y la bolsa:

• **Cureteado.** No es una técnica confiable pues los resultados de la eliminación del epitelio por éste método varían. Se pueden emplear además de curetas,

instrumentos de ultrasonido y piedras rotatorias abrasivas.

• **Sustancias químicas.** Las más utilizadas son el sulfito de sodio, fenol alcanforado, antiformina e hipoclorito de sodio.

Nueva inserción con injerto.

*Materiales y procedimientos de injertos:*

Los principios establecidos para regir el trasplante de hueso en cavidades óseas cerradas pueden no ser del todo aplicables al trasplante de hueso en defectos periodontales.

*Las consideraciones para seleccionar material son:*

- Aceptación biológica.
- Factibilidad clínica.
- Riesgos operatorios mínimos.
- Secuelas posoperatorias mínimas.
- Aceptación del paciente.<sup>1,4</sup>

*Los materiales de injertos se idearon y probaron en muchas formas complejas como:*

- **Injertos autógenos.** Son transferidos de una posición a otra dentro del mismo individuo:
  - Hueso cortical.
  - Hueso esponjoso.
  - Médula.
- **Aloinjertos.** Transferidos entre miembros de la misma especie genéticamente diferentes:
  - Hueso esponjoso y médula viables.
  - Hueso esponjoso y médula esterilizados.
  - Hueso congelado.
- **Heteroinjertos o xenoinjertos.** Tomados de un donante de otra especie.
- **Materiales aloplásticos.** Para implantes inertes utilizados como sustitutos de los injertos de hueso<sup>1,2,4,6</sup>.

Uno de los últimos avances en cuanto a la prótesis sobre implantes consiste en la utilización del zirconio para realizar las estructuras completas en las rehabilitaciones fijas en cerámica sobre implantes.

El zirconio nos permite sustituir muy ventajosamente las aleaciones de metal que hasta hace poco tiempo eran el único sistema empleado en este tipo de rehabilitaciones.

La sustitución del metal en las estructuras nos permite ofrecer al paciente una mayor biocompatibilidad de la prótesis, que será mejor tolerada por la encía, así como evitar el riesgo de alergias a metales en personas predisuestas.

Otro factor importante para recomendar la prótesis cerámica en zirconio es sin duda la estética. Al tratarse de un material blanco y translúcido nos permite realizar prótesis de aspecto aún más natural y luminoso. Por otro lado, al carecer de estructura metálica bajo la cerámica, nunca se verán bordes grises en el caso que la encía se retraiga con el tiempo.

Características:

- Material con altísima resistencia.

- Óptima biocompatibilidad.
- Permite la realización de restauraciones sin metal.
- No mas bordes negros en área cervical.<sup>7</sup>

Indicaciones:

- Coronas individuales.
- Puente de 3 unidades a 14.
- Estructuras para implantes.
- Aditamentos para prótesis removible.<sup>8</sup>

La zirconia puede ser una alternativa para darle translucidez y naturalidad a la restauración así como una mayor resistencia en el conector y la cofia de la restauración debido a estudios realizados que son prometedores, sin embargo es necesaria más investigación clínica concerniente a éste concepto.<sup>9</sup>

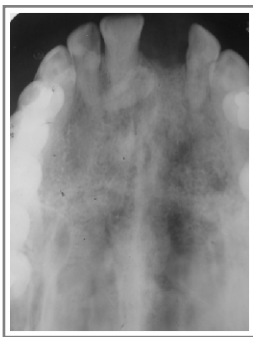Material de cementación de las coronas de zirconia:

- Cementos ionómeros de vidrio.
- Oxifosfato.
- Cementos a base de resina.<sup>10</sup>

### Desarrollo (reporte de un caso)

Paciente 54 años de edad que acude a la consulta dental con ausencia del diente central superior derecho el cual había sido extraído hace seis años, presentando una reabsorción en la zona del mismo, el paciente pide alternativas para solucionar la falta de ese diente. Se procedió valoración intraoral a la toma de una radiografía dentoalveolar, modelos de estudio.

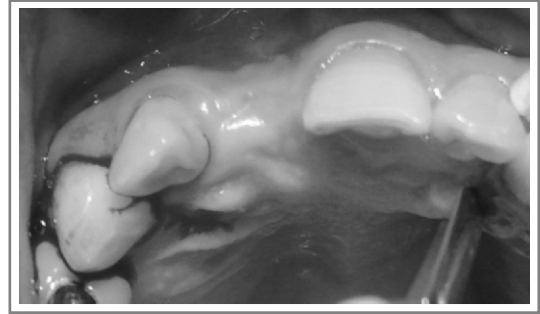
Al momento de verificar la radiografía se observó que presentaba un mesiodens en la zona del central superior izquierdo y en la zona edéntula, se tomo una radiografía oclusal (Figura 1) se le explicaron las alternativas para solucionar la falta del diente en la cual mencionamos la realización de una prótesis adhesiva, un puente de tres unidades, una prótesis removible así como la colocación de un implante dental.



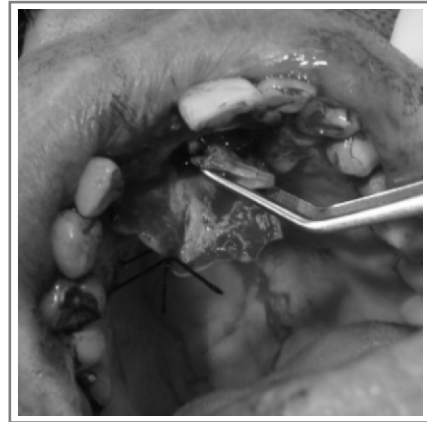**Figura 1.**  
Radiografía oclusal

Habiendo analizado las ventajas y desventajas con el paciente de los diferentes procedimientos de rehabilitación el paciente se inclinó por un implante dental. Se realizo la guía quirúrgica para la colocación del implante.

Se procedió a realizar la incisión (Figura 2) y eliminar el mesiodens que se encontraba en la zona edéntula (Figura 3), posteriormente se procedió a colocar la guía quirúrgica para marcar y guiarnos en la colocación del implante,

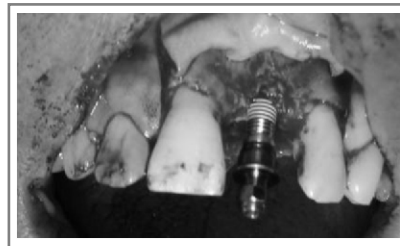

**Figura 2.** Incisión

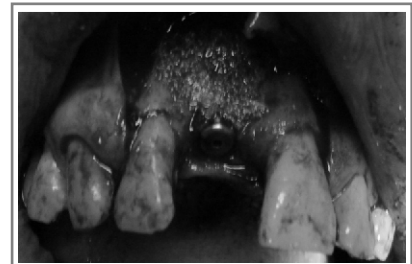


**Figura 3.**  
Extracion del diente supernumerario

se comenzó a realizar el orificio donde se colocaría el implante, se coloco el implante (Figura 4) y después se realizo la regeneración ósea por la parte vestibular para aumentar un poco la reabsorción que presentaba (Figura 5) y así lograr una buena estética, también se coloco membrana en la misma área (Figura 6) para darle soporte al Injerto oseo, suturamos y colocamos un provisional (Figura 7).



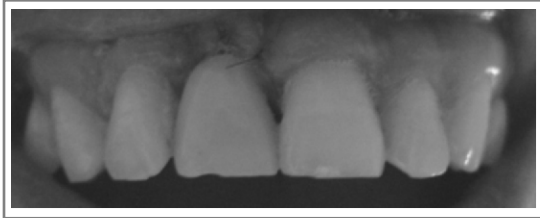
**Figura 4.**  
Colocación del implante



**Figura 5.**  
Colocación del injerto óseo

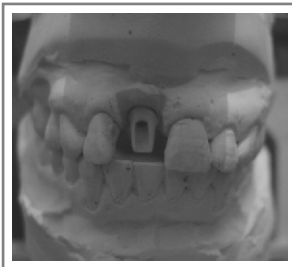

**Figura 6.**  
Colocación de membrana para fijación del injerto óseo



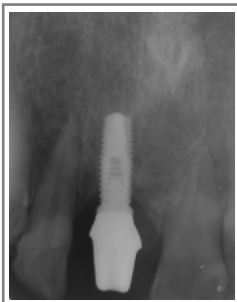
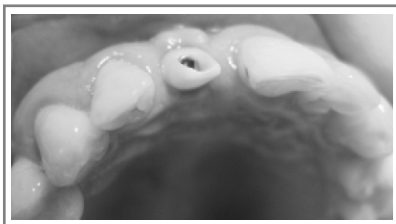
**Figura 7.**  
Colocación del provisional

A los cuatro meses colocamos un tornillo de cicatrización; a los ocho meses de la colocación del implante se hizo la toma de impresión para empezar con el tratamiento protésico se realizó el conector en zirconia, probamos el conector (Figura 8) así como la cofia de zirconia (Figura 9), se tomo color, posteriormente a la cofia de zirconio se le aplico porcelana previo tomamos una radiografía dentoalveolar para checar el sellado biológico del conector y la cofia (Figura 8C) y, por ultimo colocamos la restauración, checamos oclusión se explicaron al paciente la fases de mantenimiento de su corona y el conector. (Figura 10)

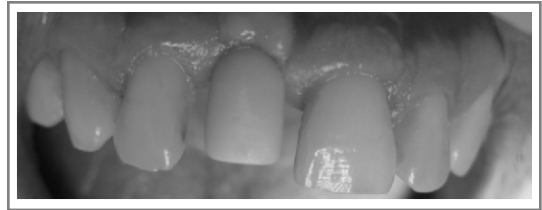


**Figura 8A.**  
Conector en el articulador

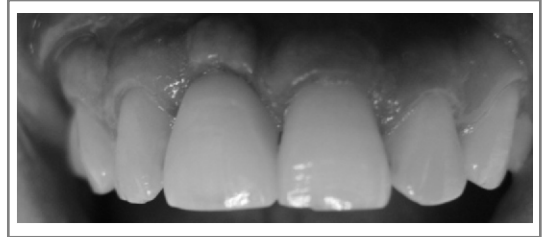**Figura 8B.**  
Prueba de conector en boca



**Figura 8C.**  
Radiografía del conector y el implante



**Figura 9.**  
Prueba de la cofia en zirconia



**Figura 10.**  
Colocación de la restauración final

## Discusión

La carga de implantes osteointegrados permite mantener unas dimensiones adecuadas de los injertos óseos utilizados para la restauración del maxilar atrófico. En éste sentido se han superado las ya clásicas reabsorciones de los injertos óseos por aposición que debían soportar las fuerzas externas desfavorables que procedían de prótesis dentales apoyadas directamente sobre tejido blando. La existencia de estas fuerzas desfavorables sobre el injerto óseo desaparecen con el uso de implantes osteointegrados.

Los resultados obtenidos en la colocación de implantes con injerto óseo abogan por una cirugía implantológica en un segundo tiempo, transcurridos unos meses de la cirugía de colocación de injertos óseos.

El empleo de dos tiempos quirúrgicos separados entre sí tres meses o más confiere tasas más altas de osteointegración de los implantes y por lo tanto mejores resultados que cuando se realizan ambas cirugías en un mismo tiempo quirúrgico.

Cabe destacar que el implante que reporta mejores resultados según varios autores es el de tipo roscado.

Dentro de las técnicas de regeneración ósea guiada, no existe un consenso entre los diferentes autores, respecto al uso o no de membranas, su combinación con material de injerto y el tipo de relleno a utilizar. En defectos óseos o discrepancias implante-alvéolo mayor a 5mm se sugiere la regeneración ósea previa y la implantación diferida.

De acuerdo con otros autores, creemos que ésta técnica está indicada cuando existe una altura y/o anchura inadecuada del proceso alveolar que lo haga capaz de soportar una prótesis dental, cuando existe un defecto de contorno óseo que impida la correcta colocación de implantes o sea estéticamente inaceptable.

El zirconio dental se utiliza para la confección de coronas y puentes de elevada estética. Lo peculiar del material radica en una enorme dureza y resistencia que permite la confección de puentes en porcelana sin estructura de metal. Ésta probablemente sea su mejor indicación. Hasta ahora los puentes obligaban a realizar una estructura de metal que posteriormente se recubría de porcelana. El resultado es una alta resistencia pero una considerable pérdida de estética (opacidad, tintaciones en la encía).

Con el zirconio la estructura metálica se sustituye por una de porcelana de color blanco, de poco peso y que permite trabajar con grosores de 0,3 a 0,5mm. El material cerámico es muy biocompatible, no provoca efectos metálicos (galvanismo, tintaciones) y es muy estable sin presentar contracciones ni procesos oxidativos. La estética es muy buena con translucidez y gran naturalidad.

### Conclusión

Concluyendo se puede apreciar que la técnica quirúrgica e implantológica, si es realizada siguiendo un preciso y bien determinado protocolo quirúrgico, ofrece garantías de éxito en el tratamiento.

El presente trabajo demuestra la posibilidad de la inserción quirúrgica de implantes como primera fase en el tratamiento. Un diagnóstico preoperatorio y una correcta planificación mediante la realización de una técnica quirúrgica cuidadosa que valore la calidad y cantidad del hueso, así como la utilización de implantes con un diseño y superficie apropiados en número, longitud y diámetro permiten conseguir una estabilidad primaria para su posterior protocolo protésico.

En los cuales ya existen materiales libres de metal como la zirconia que éste es un material de nueva generación estético con buena biocompatibilidad y mejor resistencia que las aleaciones de metales tradicionales utilizados en prótesis, como también evita las alergias a metales en personas que son predispuestas a ésta, otra ventaja que nos permite éste material es que nos da una apariencia natural a la de un diente.

### Bibliografía

- 1.-Newman, Takei, Carranza. *Periodontología Clínica*, 9na Edición, Editorial Mcgram-Hill, Año 2004, p. 853-999.
- 2.-Jan Lindhe. *Periodontología Clínica e Implantología Odontologica*, 3ra Edición, Editorial Panamericana, Año 2000, p. 607-611, 859-875.
- 3.-Genco, Goldman, Cohen. *Periodoncia*, 1ra Edición, Editorial Mcgram-Hill, Año 1994, p. 695-709.
- 4.-Glickman. *Periodontología Clínica*, 6ta Edición, Editorial Interamericana, Año 1984, p. 838-861.
- 5.-Peñarrocha, Miguel., Uribe, Roberto, and Balaguer, José. *Implantes inmediatos a la exodoncia: situación actual*. *Med. oral patol. oral cir. bucal* (Ed.impr.), Jul 2004, vol.9, no.3, p.1-12.
- 6.-Salmerón Escobar, J.I. *Cirugía Preprotésica: Análisis crítico*. *Rev Esp Cirug Oral y Maxilofac*, Ago 2007, vol.29, no.4, p.1-16.
- 7.-Bill, Abbo y col.(2008). *Resistance to dislodgement of zirconio copings cemented onto titanium abutments of different heights*. (*J. Prosthet Dent* 2008;99: 25-29).
- 8.-S.N, White, BDentSc, MS, MA, phd, V.G. *Miklus flexural strength of a layered zirconia a porcelain dental all ceramic system* (*J Prosthet Dent* 2005;94:125-31).
- 9.-Gordon, J., Cristensen, DDS., MSD, Phd. *Choosing an all ceramic restorative material* *Jada* vol 38 may 2007 (662-665).
- 10.-Gu, X.H., Kern, M. *Marginal discrepancias and leakage of all ceramic crowns: influence of luting agents and aging conditions* *Int J Prosthodont* 2003;16:109-16.